KLINISK VEJLEDNING

DPAS

PATOANATOMISK UNDERSØGELSE AF TARMPOLYPPER
VERSION 1

DPAS
DANSK PATOLOGISELSKAB

Dokumenthistorik

Version

Version	Dato	Ændringer	Ansvarlig
1	13.4.2023	Nyt dokument	Tine Plato Kuhlmann Peter Ingeholm

Revision

Planlagt revision: 1.4.2026

Patoanatomisk undersøgelse af tarmpolypper

Polyp- og adenomdiagnostik er grundlaget for allokering af patienter til endoskopiske kontrolforløb og behandling, og indenfor tarmkræftscreeningsprogrammet har diagnostikken betydning for monitoreringen af screeningsprogrammets kvalitet og effekt. Det er derfor vigtigt, at diagnostikken af alle tarmpolypper – indenfor og udenfor tarmkræftscreeningsprogrammet - foregår efter ensartede nationale retningslinjer.

De nedenstående retningslinjer, som overholder de europæiske retningslinjer (1-2), sigter mod dette formål.

1. Patologi ved polypper

1.1. Klassifikation af polypper

Polypper klassificeres i henhold til WHO klassifikationen (3)

Konventionelle adenomer:

Defineres som benigne, præmaligne neoplasmer, opbygget af dysplastisk epitel, som er omgivet af lamina propria. Adenomer findes i hele colon, appendix og rectum.

Ved den histologiske undersøgelse inddeles adenomerne i følgende kategorier:

- Tubulært adenom
    - Opbygget af tubulære strukturer med < 25% villøse formationer
    - Low eller high grade neoplasi
- Tubulovilløst adenom
    - Opbygget af tubulære og > 25% og < 75% villøse formationer
    - Low eller high grade neoplasi
- Villøst adenom
    - Opbygget af >75% villøse formationer
    - Low eller high grade neoplasi

Tubulære adenomer er de hyppigste og udgør antalsmæssigt ca. 70% af adenomerne. De villøse adenomer udgør < 5%. På trods af en relativt høj interobservatør variation, anvendes denne inddeling stadig klinisk. Det skal dog anføres at villøs komponent, baseret på de seneste års studier, ikke længere betragtes som en selvstændig risikofaktor i forhold til incidens og død af kolorektal cancer.

Alle 3 typer af adenomer graderes iht. WHO 2019 i et 2-delt system som enten *low* eller *high grade neoplasi*, baseret på en samlet vurdering af 1) kompleksiteten af adenomets arkitektur og 2) graden af epiteldysplasi:

- Ved low grade neoplasi ses simple adenomatøse strukturer, eventuelt med simple forgreninger, uden udtalt ryg-mod-ryg konfiguration eller kribriformt vækstmønster. Epitelet er pseudostratificeret og kernerne er beliggende i de nederste 2/3 af epitelets højde. Der er tab af bægerceller og absorptive celler, let tab af polaritet, let pleomorfi og få atypiske mitoser.
- Ved high grade neoplasi ses tætliggende, komplekse, ofte angulerede, glandulære strukturer, med kribiformt vækstmønster og intraluminalt debris. Der er betydeligt tab af polaritet, forstørrede kerner, med prominente nukleoler og ofte atypiske mitoser.

Graderingen foretages ud fra arkitektoniske og cytologiske forandringer jf. den reviderede Wien-klassifikation (4). Forandringerne skal involvere mere end ganske få krypter (bortset fra ved små biopsier). Overfladiske forandringer, som kan være forårsaget af traume, erosion eller prolaps, bør ikke overdiagnosticeres som neoplastisk forandring.

Serrate polypper:

Serrate polypper i colon/rectum er karakteriseret ved et epitel med serrat (savtakket) arkitektur. I 2019 blev WHO klassifikationen af disse polypper/læsioner ændret, så gruppen nu omfatter *hyperplastiske polypper (HP)*, *sessile serrate læsioner, uden eller med dysplasi (SSL/SSLD)*, *traditionelle serrate adenomer (TSA),* samt *uklassificerbart serrat adenom*.

- Hyperplastisk polyp (HP)
    - Udgør omkring 75 % af de serrate polypper
    - Findes i 75-90% af tilfældene i den anale del af colon og i rectum
    - Opbygget af ensartede serrate krypter, som afsmalnes basalt (ingen strukturel irregularitet)
    - Ingen dysplasi
    - Der er 2 undertyper. Undertype *skal* dog ikke, men *kan* angives/kodes i daglig rutinediagnostik:
        - Mikrovesikulær type – udtalt savtakning af krypter, nedsat antal bægerceller basalt.
        - Bægercellerig type – diskret savtakning af krypter luminalt, ensartet fordeling af bægerceller i krypterne.

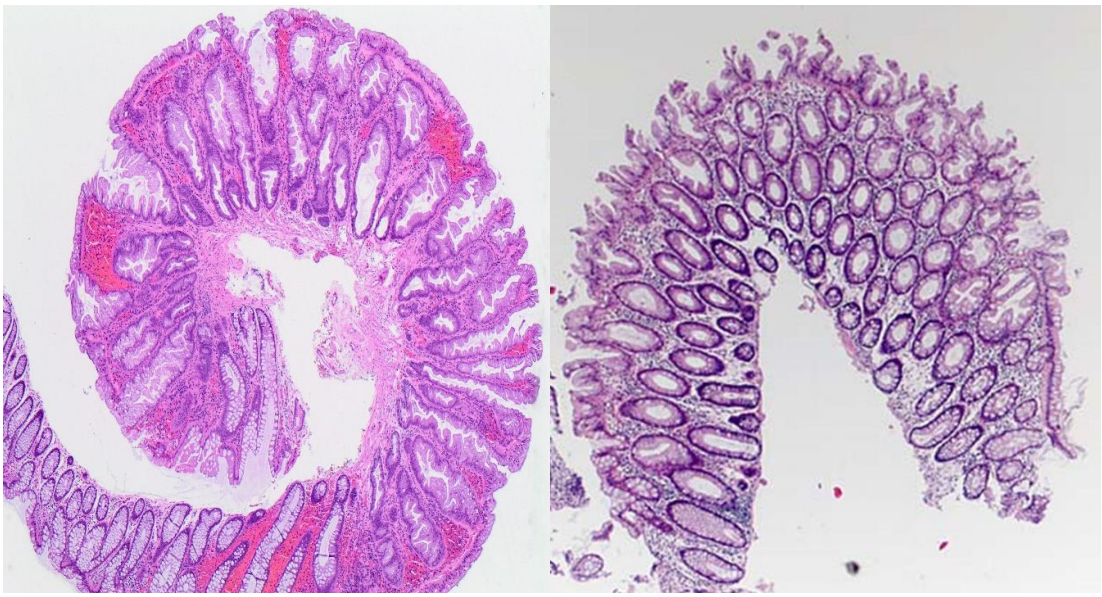

Hyperplastisk polyp, mikrovesikulær type. Hyperplastisk polyp, bægercellerig type. Egne fotos.

- Sessil serrat læsion uden dysplasi (SSL)
    - Udgør cirka 25% af de serrate polypper.
    - Findes i 70-80% af tilfældene i den orale del af colon
    - Opbygget af serrate krypter med strukturel irregularitet, som basal dilatation, forgreninger og horisontal orientering af krypterne basalt (ofte L-form eller omvendt T). Mikroskopisk er fund af 1 utvetydig, karakteristisk krypt diagnostisk.
    - I nogle tilfælde ses en stromal proliferation, som morfologisk og immunhistokemisk ligner perineurale celler.

Note: Betegnelsen og koderne ”polyp”, ”serrat type” kan anvendes samme med koden for ”se tekst”, når det ikke er muligt at skelne mellem HP og SSL. Det er typisk ikke muligt, hvis man f.eks. på grund af tangentiel skæring ikke kan erkende de for SSL typiske forandringer basalt i krypterne.

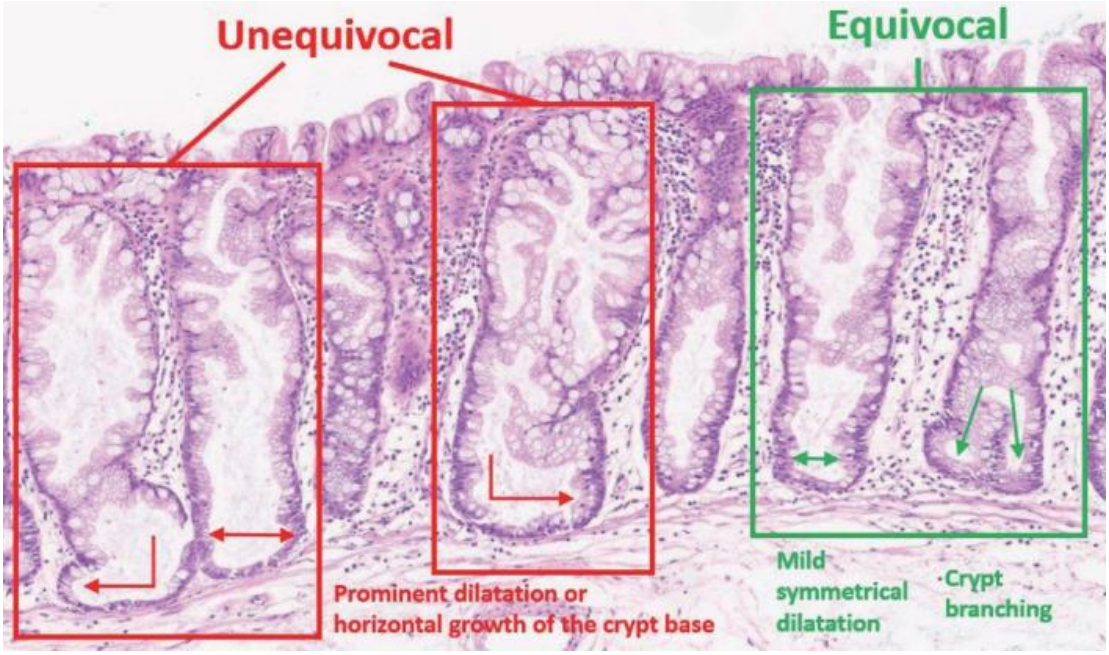

WHO 2019: mikroskopiske, utvetydige og tvetydige diagnostiske kriterier for sessil serrat læsion. Publiceret efter tilladelse fra Journal of Pathology and Translational Medicine. Ref.:*Kim JH, Kang GH. Evolving pathologic concepts of serrated lesions of the colorectum. J Pathol Transl Med. 2020 Jul;54(4):276-289.*

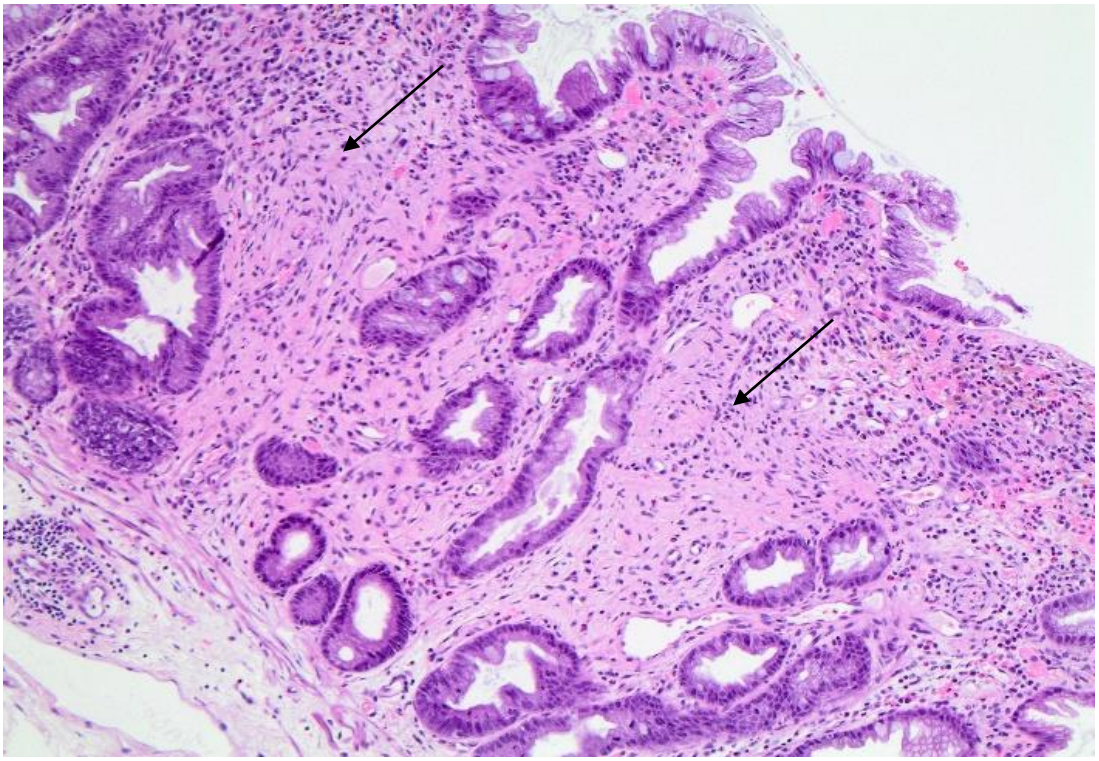

Sessil serrat læsion med stromal proliferation (pile). Eget foto.

- Sessil serrat læsion med dysplasi (SSL-D)
    - Dysplasi findes i anslået 4-8% af sessile serrate læsioner (3, 5-6).
    - Indtil videre anføres dysplasien ikke som low- eller high grade, men der angives kun +/- dysplasi (3, 5-6).
    - Histologisk ses områder med sessil serrat læsion uden dysplasi og områder, med dysplasi af en af de efterfølgende typer, som dog også findes i blandet form. I litteraturen angives hyppigheden af de forskellige undertyper lidt varierende (observatør variation og manglende reproducerbarhedsstudier), men den hyppigste form er dysplasi NOS, mens konventionel/adenomatøs dysplasi, minimal deviation dysplasi og serrat dysplasi formentlig er sjældnere (5-6):
        - Dysplasi NOS (not otherwise specified)
            - Dysplasien kan ikke klassificeres som en af de andre undertyper.
            - Der er varierende tab af pMLH1 ekspression.
        - Konventionel/adenomatøs dysplasi
            - Ligner dysplasi i konventionelle adenomer.
            - Ses typisk luminalt i polyppen (top-down orientering)
            - Ofte bevaret pMLH1 ekspression i det dysplastiske epitel
        - Serrat dysplasi
            - Tætpakkede kirtler med eosinofilt cytoplasma, nukleær atypi og mitoser.
            - Varierende tab af pMLH1 ekspression.
        - Minimal deviation dysplasi
            - Meget diskrete forandringer i arkitektur og cytologi.
            - En forudsætning for at stille diagnosen er immunhistokemisk tab af ekspression af pMLH1 i det dysplastiske epitel.

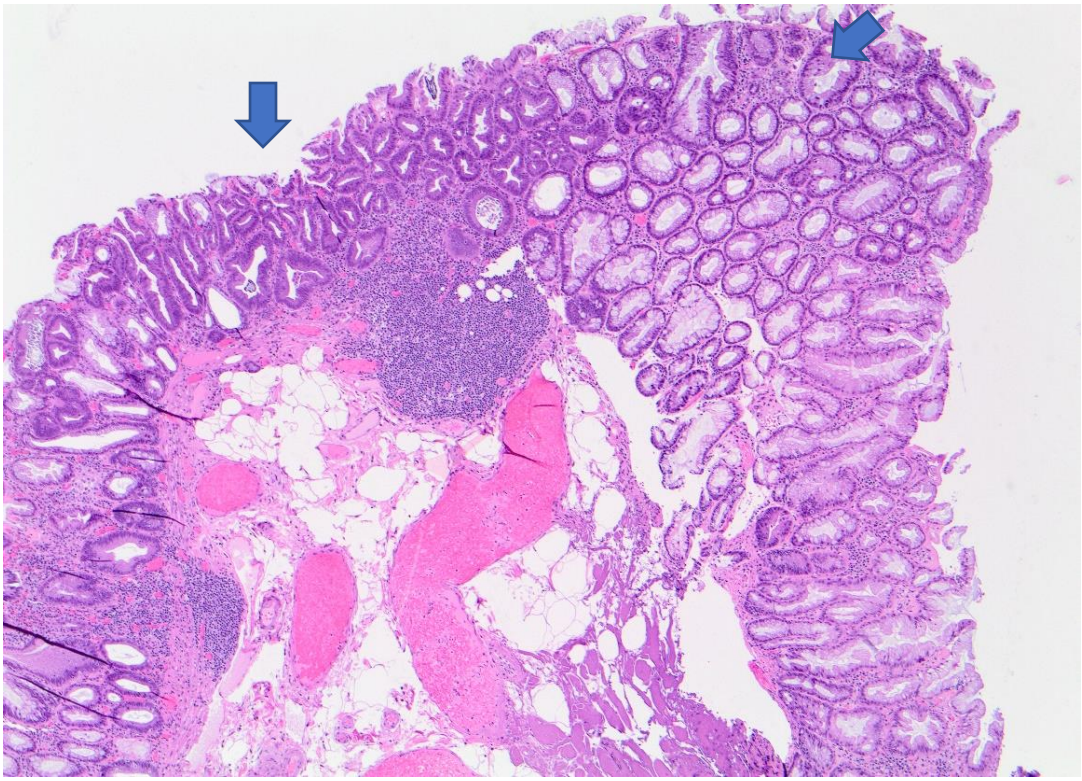

Sessil serrat læsion med dysplasi NOS. I nogle tilfælde kan disse måske repræsentere konventionel dysplasi, som ikke er af top-down type, eller hvor dette ikke kan vurderes (f.eks. pga. tangentiel skæring). Eget foto.

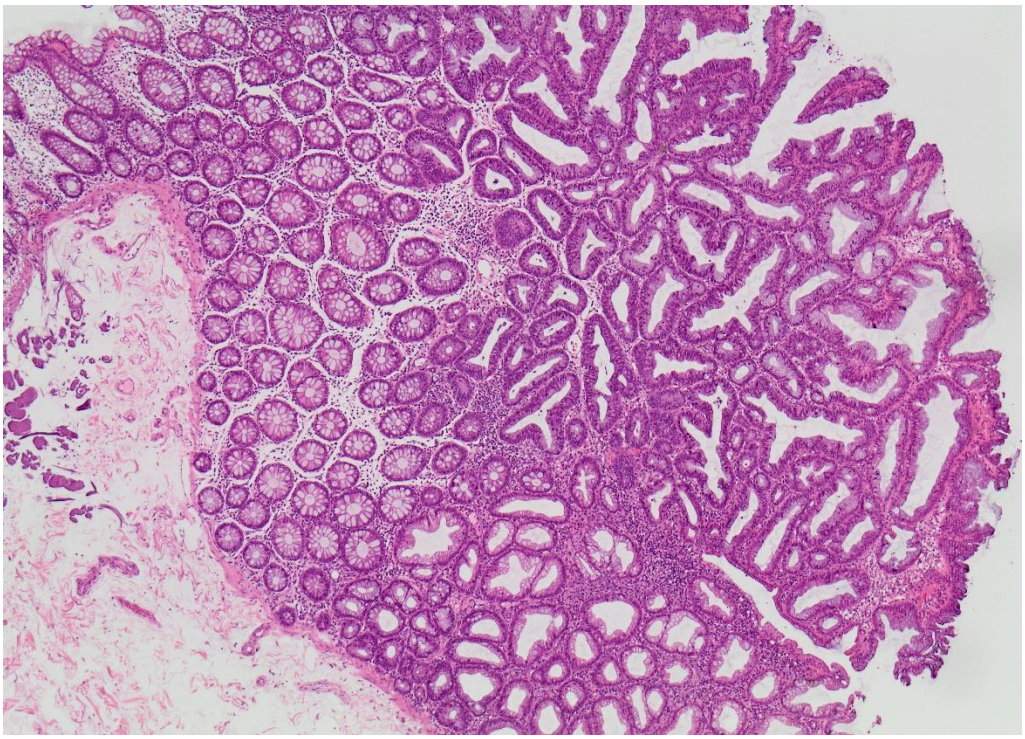

Sessil serrat læsion med typisk konventionel/adenomatøs dysplasi (’top- down orientering’). Eget foto.

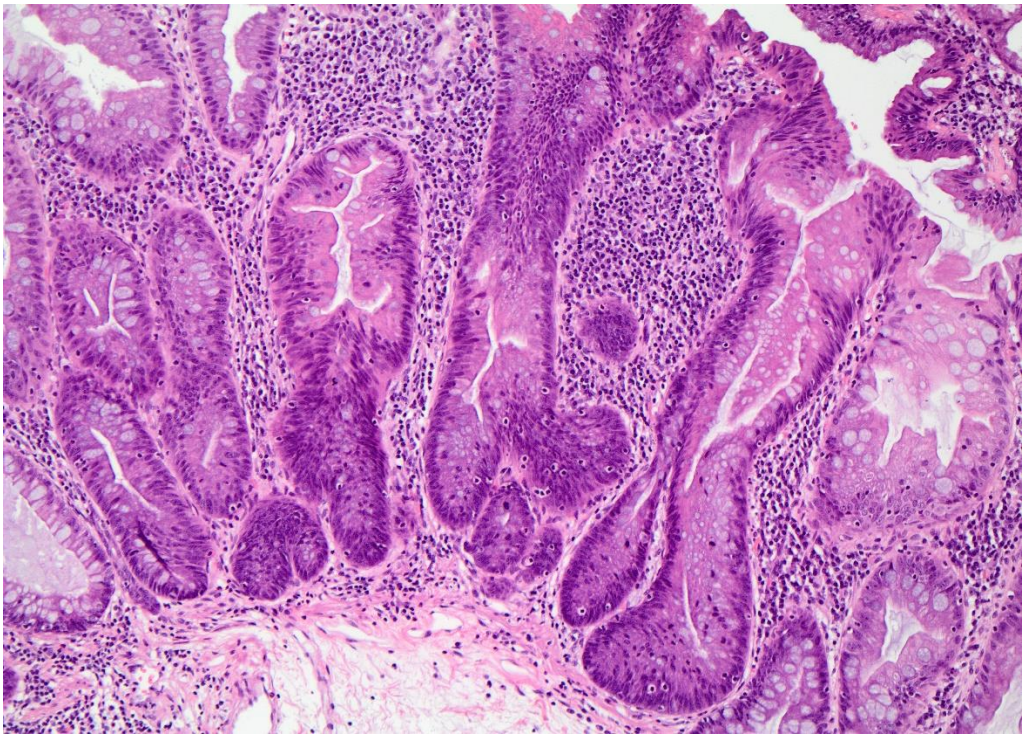

Sessil serrat læsion med serrat dysplasi. Eget foto.

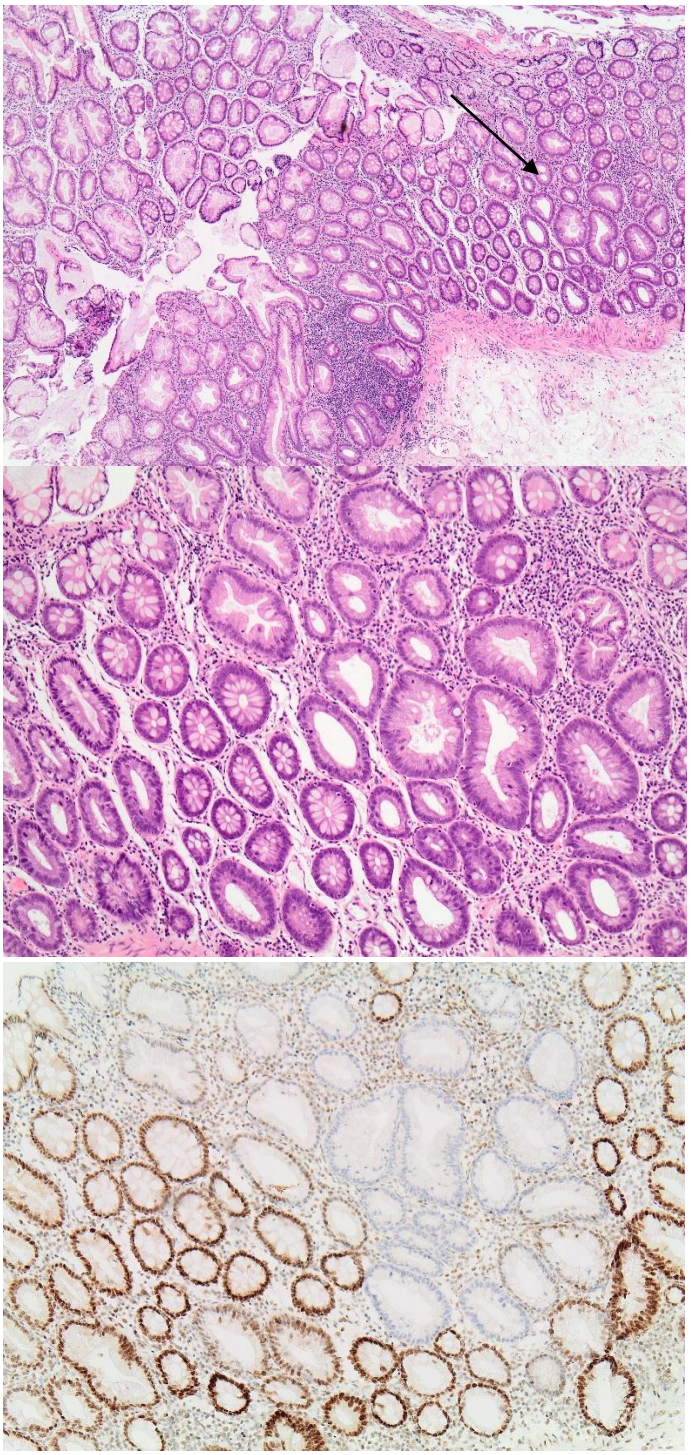

Sessil serrat læsion med minimal deviation dysplasi. Der er tab af pMLH1 ekspression i det dysplastiske område (forudsætning for at stille diagnosen). Egne fotos.

- Traditionelt serrat adenom (TSA)
    - Udgør <1% af de serrate polypper
    - Findes i omkring 70% af tilfældene i den anale del af colon og i rectum.
    - Kompleks, ofte villøs arkitektur, med spalteformet serrat konfiguration langs overfladen.
    - Epitelet er oftest højt cylindrisk med en smal, aflang kerne og eosinofilt cytoplasma.
    - Karakteriseret af serrat epitelial arkitektur og små abortive krypter, også kaldet ektopiske kryptfoci.
    - Low eller high grade neoplasi - neoplasigradering foretages, hvis der er områder med konventionel neoplasi (som i tubulære/tubulovilløse/villøse adenomer).
- Uklassificeret serrat adenom
    - Betegnelsen anvendes ifølge WHO, når det ikke er muligt at skelne mellem SLLD og TSA

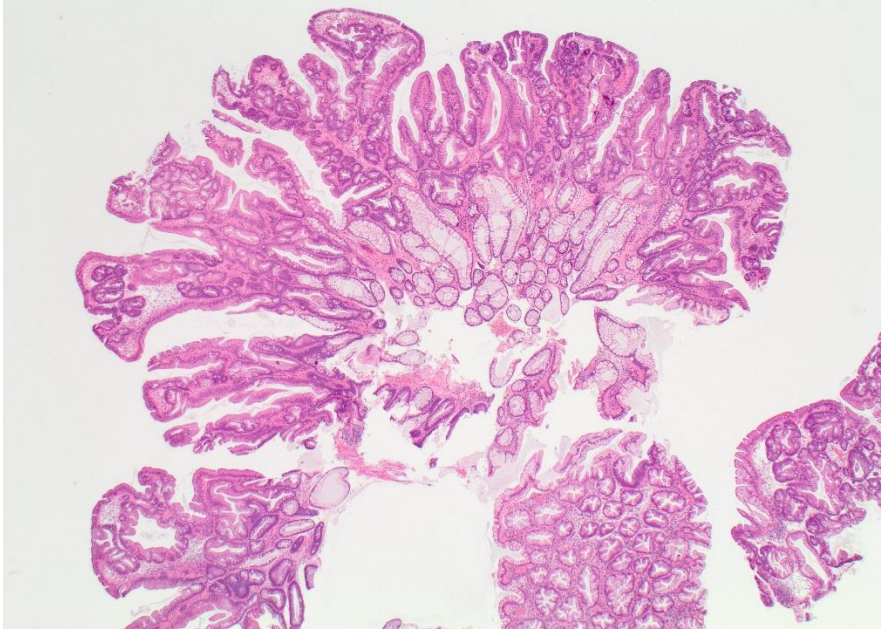

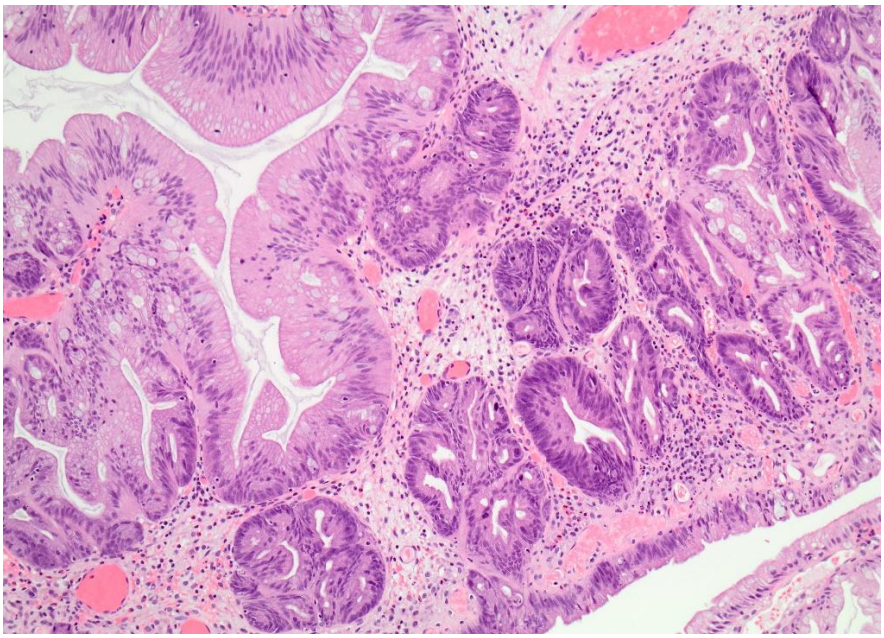

Traditionelt serrat adenom. Der ses spaltelignende, serrat konfiguration langs den luminale overflade samt ektopiske kryptfoci. Der er fokal low grade dysplasi. Egne fotos.

1.2. Serrat polypose (WHO-kriterier 2019)

Ved serrat polypose er risikoen for kolorektalt karcinom øget. Kun hos en lille andel – omkring 2% - findes en germline mutation i *RNF43*. I de øvrige tilfælde kendes eventuelle genetiske forandringer endnu ikke.

Tilstanden er ifølge WHO 2019 (3) defineret ved:

- ≥5 serrate læsioner/polypper proximalt for rectum, alle ≥ 5 mm, heraf mindst 2 som er mindst 10 mm store.
- > 20 serrate læsioner/polypper af en hvilken som helst størrelse, fordelt over hele colon/rectum, hvor mindst 5 findes oralt for rectum.

Enhver serrat polypundertype indgår i det endelige antal polypper (HP, SSL +/- dysplasi og TSA). Polypantallet er kumulativt over tid/gentagne koloskopier.

1.3. Andre polypper:

- Inflammatoriske polypper
- Juvenil polyp
- Peutz-Jeghers polyp
- Andre neoplasier (neuroendokrine tumorer, lipomer, m.v.)

2. Præparathåndtering

2.1 Rekvirering af histopatologisk undersøgelse af tarmpolyp

Ved rekvirering af histopatologisk undersøgelse af en tarmpolyp skal der minimum oplyses om følgende:

- Polyppens lokalisation i tarmen
- Polyppens endoskopiske størrelse i mm
- Polypfjernelsesmetode
- Om polyppen er fjernet i sin helhed og fremsendt til undersøgelse

2.2. Makroskopisk vurdering af polypektomimateriale

Udskæring af lokalresektater og polypper sker i henhold til lokale retningslinjer og praksis. Polypper bør indstøbes in toto.

Makroskopisk måles polyppens største tværdiameter. En forudsætning for at kunne måle en polyps størrelse er, at den er modtaget i et stykke. Polypperne skal skæres således at polyppens maksimale diameter om muligt er repræsenteret på glasset.

Ved udskæringen tilstræbes det, at vævssnittene tillader en vurdering af resektionsfladen og resektionsranden, i tilfælde af, at der er karcinom i polyppen. Derfor bør polypperne skæres vinkelret på den profunde resektionsflade.

2.3. Mikroskopisk vurdering

Histologisk klassifikation og neoplasigradering

Ved diagnostik af tarmpolypper anføres den histologiske klassifikation, som beskrevet ovenfor, i patologisvaret. Forekomst af dysplasi noteres for sessile serrate læsioner og traditionelle serrate adenomer. I tilfælde af konventionelt adenom og/eller TSA med konventionel dysplasi, angives neoplasigraderingen også.

Ved high grade neoplasi kan der, hvis det er muligt, suppleres med en beskrivelse af resektionsranden i form af, om der ses normal mucosa eller adenomvæv i randen.

Afhængig af lokal praksis, kan man ved fund af high grade neoplasi konsultere en eller flere speciallægekollegaer med henblik på konsensus. Dette dokumenteres i patologisvaret og ved diagnosekodningen.

2.3.2 Polypstørrelse

En forudsætning for at kunne måle en polyps størrelse, eller mere præcist polyppens største mikroskopiske diameter, er, at polyppen er fremsendt i et stykke.

Polypstørrelsen anvendes til allokering af patienten til det korrekte polypovervågningsprogram (se nedenfor). I den tidligere retningslinje anvendtes kun den største polypdiameter, målt på glasset ved mikroskopi, til denne allokering, fordi målet er mere præcist end det endoskopiske mål, det vil sige det af endoskopøren bestemte mål (1). Det mikroskopiske mål er dog ofte ikke muligt at angive (se nedenfor). I det nye polyp-opfølgningsprogram fra ESGE (1) sidestilles det mikroskopiske og endoskopiske mål. Dette er derfor også implementeret i det nye danske polypopfølgningsprogram. Man skal således i patologisvaret primært anføre og kode det endoskopiske mål, og kun hvis dette afviger signifikant fra det mikroskopiske, skal sidstnævnte anvendes. Ved signifikant forstås tilfælde, hvor det mikroskopiske mål ændrer kontrolprogrammet.

I praksis er det kun muligt at måle adenomernes mikroskopiske størrelse. Udmåling af de sessile serrate læsioner er vanskelig, fordi vævsstykket/vævsstykkerne ofte rulles sammen på grund af fiksering. Den sande polypdiameter skal i dette tilfælde måles langs lamina muscularis mucosae og ikke blot ved måling af vævsstykkets største flademål på glasset.

Polypstørrelsen anføres i mm. Diminutive polypper (< 5mm) giver ikke nogen betydende risiko for hverken efterfølgende (metakrone) avancerede adenomer/polypper eller for kolorektal cancer. Størrelsen på disse skal derfor ikke måles eller angives nøjagtigt, men kan blot anføres – og kodes som adenom/polypdiameter < 5 mm – se nedenfor under kodning. Ved meget store eller fragmenterede polypper – herunder piecemeal resektater, kan størrelsen naturligvis heller ikke måles korrekt.

3. SNOMED kodning

Der henvises til den separate vejledning "Kolorektale tarmpolypper" på www.patobank.dk

4. Relevante risikofaktorer for allokering af patienter til opfølgningsprogram efter polypektomi

Følgende risikofaktorer indgår i det nye danske polyp-opfølgningsprogram (2023), som er baseret på de nyeste Europæiske Guidelines (2020) (1). Det danske opfølgningsprogram omfatter, ligesom det Europæiske, både patienter, som indgår i screeningsprogrammet for tyk- og endetarmskræft, og patienter, som er udenfor screeningsprogrammet.

- Adenomer/serrate polypper ≥10 mm
- Antal adenomer ≥5
- Histologiske faktorer
    - High grade neoplasi (i konventionelle adenomer).
    - Serrate polypper med dysplasi (SSLD, TSA), uanset størrelse.
- Inkomplet resektion/usikkerhed om komplethed – især ved polypper ≥20mm.
- Piecemeal resektion

Sammenholdt med den tidligere version, er følgende ændret:

- Villøs komponent i konventionelle adenomer opfattes ikke længere som en selvstændig risikofaktor.
- Antal adenomer, som giver anledning til opfølgning er øget til ≥5.
- Serrate polypper ≥10 mm indgår på lige fod med konventionelle adenomer i forhold til risikostratificering.

5. Rekommandationer for opfølgning med koloskopi efter polypektomi

5.1 Forudsætninger

Rekommandationerne er baseret på gennemførelse af en koloskopi af høj kvalitet:

- Tilstrækkelig udtømning (bowel preparation)
- Intubation af caecum
- Komplet fjernelse af alle præmaligne polypper

5.2. Definitioner

- Serrat polyp:
  - En paraplybetegnelse for HP, SSL +/- D, TSA, uklassificeret serrat adenom og serrat polyp NOS.
  - Ved mikroskopisk undersøgelse skelnes og kodes de forskellige undertyper, jf. gældende vejledninger.
  - Ved klinikernes risikostratificering og allokering til evt. opfølgning, skelnes der ikke mellem de forskellige undertyper, men som anført indgår størrelse og forekomst af dysplasi.
- Præmalign polyp
  - Adenom
  - Serrat polyp
    - Eksklusive diminutive (< 5mm) HP i rectum.
- Avanceret serrat polyp
  - SP ≥10 mm - eller
  - SP med dysplasi, uanset størrelse
- Avanceret adenom
  - Adenom ≥10mm - eller
  - Adenom med high grade neoplasi
- Avanceret kolorektal polyp
  - Omfatter både avanceret adenom og avanceret serrat polyp

5.3. Patienter som ikke kræver opfølgning efter polypektomi og kan returnere til screeningsprogrammet.

- Komplet fjernelse af 1-4 <10mm adenomer med low grade neoplasi, uanset villøs komponent.
- Komplet fjernelse af enhver serrat polyp <10mm, uden dysplasi.

Note: I tilfælde af, at patienten ikke indgår i screeningsprogrammet, kan der tilbydes koloskopi efter 10 år.

5.4. Patienter som kræver opfølgning efter polypektomi i form af opfølgende koloskopi efter 3 år.

- Komplet fjernelse af mindst 1 adenom ≥10mm eller med high grade neoplasi.
- Fjernelse af ≥5 adenomer*
    - *Der er ikke tilstrækkelig evidens for at addere antallet af adenomer og serrate polypper for dermed at opnå ≥ 5 polypper.
- Fjernelse af enhver serrat polyp ≥10mm eller med dysplasi.

5.5. Piecemeal resektion

- Patienter som har fået foretaget piece-meal resektion af polypper ≥20mm anbefales tidlig gentagelse af endoskopisk undersøgelse ('site-tjek') efter 6 mdr., med henblik på fjernelse af evt. efterladt polypvæv eller detektion af tidligt recidiv.
- Hos disse patienter anbefales en opfølgningskoloskopi 18 måneder efter den primære koloskopi, med henblik på at detektere sene recidiver.
    - Rutinebiopsier fra en post-polypektomi cikatrice anbefales ikke.

5.6. Familiehistorie

- Hos patienter med familiær forekomst af kolorektal cancer anbefales det ikke at afkorte opfølgningsintervallerne.

5.7. Patienter med risiko for arvelige syndromer

For detaljerede udrednings – og opfølgningsprogrammer henvises til DCCGs særlige vejledninger om arvelige syndromer/polyposer.

Appendiks.

Endoskopisk klassifikation af polypper i colon og rectum

Baseret på den endoskopiske undersøgelse kan polypper klassificeres som:

- Stilkede
- Bredbasede
- Non-polypoide (inkl. flade)
- ”Depressed” (under slimhindeniveau)

Denne inddeling har betydning for hvilken teknik, der anvendes til polypfjernelsen. Stilkede polypper og små polypper (<10mm) kan som regel fjernes ved simpel polypektomi, mens større, bredbasede polypper ofte kræver at slimhinden løftes ved injektion af væske submukøst, hvorefter polypektomi, mukosektomi eller piecemeal-resektion kan gennemføres.

I Danmark anvender man primært følgende 2 systemer til endoskopisk klassifikation af kolorektale polypper: NICE og Paris. NICE (NBI (narrow-band images) International Colorectal Endoscopic Classification er baseret på såkaldte ’narrow-band images’ af polypper i colon/rectum (anvendelse af blåt lys). I klassifikationen indgår polyppens farve, vaskulære mønster og overflademønster, med henblik på at skelne mellem hyperplastiske og adenomatøse polypper, samt invasivt adenokarcinom. (7-8). I henhold til Paris klassifikationen inddeles polypper i ’pedunculated’/stilkede (Ip), sessile/bredbasede (Is), ’nonpolypoid' (let eleverede (IIa), flade (IIb), ’depressed’ (IIc)), eller ’excavated’/ulcererede (III) læsioner (7-8). WASP (workgroup on serrated polyps and polyposis) klassifikation er en nyere klassifikation baseret på NICE klassifikationen og tillader skelnen mellem serrate og hyperplastiske læsioner, ved hjælp af yderligere karakteristika (mørke pletter i krypterne, irregulær form, uskarp afgrænsning og skyet overflade (9).

Se de anførte referencer for figurer og tabeller.

Referencer

1. Hassan C, Antonelli G, Dumonceau JM, Regula J, Bretthauer M, Chaussade S, Dekker E, Ferlitsch M, Gimeno-Garcia A, Jover R, Kalager M, Pellisé M, Pox C, Ricciardiello L, Rutter M, Helsingen LM, Bleijenberg A, Senore C, van Hooft JE, Dinis-Ribeiro M, Quintero E. Post-polypectomy colonoscopy surveillance: European Society of Gastrointestinal Endoscopy (ESGE) Guideline - Update 2020. Endoscopy. 2020 Aug;52(8):687-700. doi: 10.1055/a-1185-3109. Epub 2020 Jun 22. PMID: 32572858.
2. Rutter MD, East J, Rees CJ, Cripps N, Docherty J, Dolwani S, Kaye PV, Monahan KJ, Novelli MR, Plumb A, Saunders BP, Thomas-Gibson S, Tolan DJM, Whyte S, Bonnington S, Scope A, Wong R, Hibbert B, Marsh J, Moores B, Cross A, Sharp L. British Society of Gastroenterology/Association of Coloproctology of Great Britain and Ireland/Public Health England post-polypectomy and post-colorectal cancer resection surveillance guidelines. Gut. 2020 Feb;69(2):201-223. doi: 10.1136/gutjnl-2019-319858. Epub 2019 Nov 27. PMID: 31776230; PMCID: PMC6984062.
3. WHO Classification of Tumours Editorial Board. Digestive system tumours. Lyon (France): International Agency for Research on Cancer, 2019. (WHO classification of tumours series, 5th ed; vol 1). http//publications.iarc.fr/579.
4. Dixon MF. Gastrointestinal epithelial neoplasia: Vienna revisited. Gut. 2002 Jul;51(1):130–1.
5. Liu C, Walker NI, Leggett BA, Whitehall VL, Bettington ML, Rosty C. Sessile serrated adenomas with dysplasia: morphological patterns and correlations with MLH1 immunohistochemistry. Mod Pathol. 2017 Dec;30(12):1728-1738. doi: 10.1038/modpathol.2017.92. Epub 2017 Jul 28. PMID: 28752838; PMCID: PMC5719122.
6. Batts KP, Cinnor B, Kim A, Stickney E, Burgart LJ. Sessile Serrated Adenoma With Dysplasia of the Colon. Am J Clin Pathol. 2022 Feb 3;157(2):180-195. doi: 10.1093/ajcp/aqab112. PMID: 34542560.
7. Kaltenbach T, Anderson JC, Burke CA, Dominitz JA, Gupta S, Lieberman D, Robertson DJ, Shaukat A, Syngal S, Rex DK. Endoscopic Removal of Colorectal Lesions: Recommendations by the US Multi-Society Task Force on Colorectal Cancer. Am J Gastroenterol. 2020 Mar;115(3):435-464. doi: 10.14309/ajg.0000000000000555. PMID: 32058340.
8. IJspeert JE, Bastiaansen BA, van Leerdam ME, Meijer GA, van Eeden S, Sanduleanu S, Schoon EJ, Bisseling TM, Spaander MC, van Lelyveld N, Bargeman M, Wang J, Dekker E; Dutch Workgroup serrAted polypS & Polyposis (WASP). Development and validation of the WASP classification system for optical diagnosis of adenomas, hyperplastic polyps and sessile serrated adenomas/polyps. Gut. 2016 Jun;65(6):963-70. doi: 10.1136/gutjnl-2014-308411. Epub 2015 Mar 9. PMID: 25753029.

9. Castela J, Mão de Ferro S, Rosa I, Lage P, Ferreira S, Pereira Silva J, Cortez Pinto J, Vale Rodrigues R, Moleiro J, Claro I, Esteves S, Dias Pereira A. Real-Time Optical Diagnosis of Colorectal Polyps in the Routine Clinical Practice Using the NICE and WASP Classifications in a Nonacademic Setting. GE Port J Gastroenterol. 2019 Aug;26(5):314-323. doi: 10.1159/000495258. Epub 2019 Jan 10. PMID: 31559322; PMCID: PMC6751415.